Aus der chirurgischen Universitäts-Klinik zu Basel.
(Direktor: Prof. Dr. de Quervain.)

UEBER POLYPOSIS VENTRICULI.

INAUGURAL-DISSERTATION

ZUR

ERLANGUNG DER DOKTORWÜRDE

DER

HOHEN MEDIZINISCHEN FAKULTÄT

DER

UNIVERSITÄT BASEL

VORGELEGT VON

HANS HEINZ,
ARZT VON FURNA (GRAUBÜNDEN),
ASSISTENZARZT DER CHIRURGISCHEN UNIVERSITÄTSKLINIK IN BASEL.

TÜBINGEN
DRUCK VON H. LAUPP JR
1914.

Aus der chirurgischen Universitäts-Klinik zu Basel.
(Direktor: Prof. Dr. de Quervain.)

UEBER POLYPOSIS VENTRICULI.

INAUGURAL-DISSERTATION

ZUR

ERLANGUNG DER DOKTORWÜRDE

DER

HOHEN MEDIZINISCHEN FAKULTÄT

DER

UNIVERSITÄT BASEL

ACAD.
LUGD.BAT.
BIBL.

VORGELEGT VON

HANS HEINZ,
ARZT VON FURNA (GRAUBÜNDEN),
ASSISTENZARZT DER CHIRURGISCHEN UNIVERSITÄTSKLINIK IN BASEL.

TÜBINGEN
DRUCK VON H. LAUPP JR
1914.

Von der medizinischen Fakultät Basel genehmigt
auf Antrag von Prof. Dr. F. de Quervain.

Die Dissertation erscheint gleichzeitig in den
„Beiträgen zur klinischen Chirurgie“ Band XCIII, Seite 228—250.

Digitized by the Internet Archive
in 2026

https://archive.org/details/IA41546707_0072

Wenn wir uns in der Literatur über gutartige Geschwülste des Magens und über ihre klinische Bedeutung orientieren wollen, gewahren wir, daß diesen Gebilden, besonders vom klinischen Standpunkt aus, keine große Bedeutung beigemessen wird. Der Grund ist klar: gegenüber den bösartigen Geschwülsten und anderen Magenerkrankungen machen die gutartigen Tumoren nur einen ganz geringen Prozentsatz aus, und wenn einmal eine gutartige Geschwulst des Magens vorliegt, so macht sie für gewöhnlich nicht derartige Erscheinungen, daß sie klinisch als solche festgestellt werden kann. Deshalb erfahren wir auch meistens erst bei der Autopsie, daß als zufälliger Nebenbefund etwa eine oder mehrere dieser gutartigen Geschwülste im Magen angetroffen wurden, und das Interesse, das diesen Gebilden entgegengebracht wird, kommt in erster Linie von seiten des pathologischen Anatomen.

Zu diesen Tumoren gehört das Auftreten einzelner oder multipler Polypen in der Magenschleimhaut; sei es als einfache Schleimhautpolypen von mehr adenomatösem Charakter, sei es als Papillom, Zottengeschwulst. Diese letztgenannte Art ist selten. Häufiger dagegen finden wir die erstgenannte Art vertreten und in der Literatur ist eine Anzahl von Fällen beschrieben, wo größere und kleinere polypöse Gebilde des Magens Erwähnung finden. Die Mehrzahl der bis jetzt publizierten Fälle von Polyposis

ventriculi, mit wenigen Ausnahmen, sind entweder rein zufällige Sektionsbefunde, oder sie bildeten eine Teilerscheinung bei ausgedehnter Polyposis intestini, z. T. mit Carcinomen kombiniert, deren Folgen den Patienten zur Operation oder zur Autopsie gebracht hatten. Oder schließlich fanden sich Polypen im Magen neben einem Carcinom, das als solches Erscheinungen gemacht hatte, so daß aus diesem Grunde die Entfernung des erkrankten Magenabschnittes vorgenommen worden war. Abgesehen von ganz wenigen Fällen (Wegele, Chosrojew, Ledderhose) ist das Vorhandensein von polypösen Gebilden im Magen klinisch nicht festgestellt worden, was begreiflich ist, da wir ja ein nur von Magenpolypen hervorgerufenes Krankheitsbild praktisch kaum kennen. Sobald damit noch eine ausgedehnte Polyposis intestini oder ein Magen- oder Darmcarcinom vergesellschaftet sind, dürfte es wohl ganz unmöglich sein, die allenfalls durch Magenpolypen hervorgebrachten Erscheinungen vom übrigen Krankheitsbilde abzutrennen und als solche richtig zu deuten.

In Folgendem möchte ich aus der Chirurgischen Universitätsklinik Basel (Prof. de Quervain) einen Fall von Polyposis ventriculi veröffentlichen, der klinisch eine Seltenheit darstellt, der aber auch vom pathologisch-anatomischen Standpunkt aus nicht uninteressant ist. Klinisch ist der Fall deshalb von Interesse, weil das Vorhandensein eines zirkumskripten papillomatösen Gebildes der Magenwand, vom oberen Teil der kleinen Kurvatur an einem Stiel in das Magenlumen hereinhängend, festgestellt werden konnte, so daß der Patient mit dieser Wahrscheinlichkeitsdiagnose zur Operation kam.

Herr O. S., 35 J. Keine familiäre Disposition; 8 Geschwister sollen gesund sein, nur gibt Pat. auf eingehendes Befragen an, daß 2 Brüder seit mehreren Jahren häufig über Magenbeschwerden klagen. Bei dem bis dahin vollständig gesunden Manne traten im Frühling 1909 zum erstenmal Beschwerden von seiten des Magens auf, nämlich Gefühl von Beklemmung in der Magengegend bei nüchternem Magen, Blähungen, Brechreiz und manchmal Erbrechen. Aus den mir von der medizinischen Universitätsklinik Basel (Prof. Stähelin) gütigst zur Verfügung gestellten Krankengeschichten ist ersichtlich, daß während eines Spitalaufenthaltes vom 1. IV. bis 8. V. 09 kein Befund erhoben werden konnte, der sichere Anhaltspunkte für die Annahme des Vorhandenseins einer Neubildung im Magen geboten hätte. Dagegen fiel schon damals auf, daß anläßlich einer Magenspülung das Spülwasser eine gleichmäßige Rotfärbung zeigte und mit blutigen Fetzen vermischt war. Auch sei der Stuhlgang manchmal schwarz gefärbt gewesen. Beim Spitalaustritt war der Pat. vollständig beschwerdefrei. Diagnose: Nervöse Dyspepsie.

Nach kurzer Zeit traten die früheren Beschwerden wieder auf, zuerst nur unbedeutend, später mit intensiver Heftigkeit. Pat. litt an Klemmen in der Magengegend 4—6 Stunden nach Einnahme der Mahlzeiten und am Morgen früh beim Aufstehen; nach dem Genuß von Speisen verschwanden die Schmerzen sogleich. Mit der Zunahme der genannten Beschwerden traten Zeichen einer rasch sich entwickelnden Anämie auf, blasse Hautfarbe, Müdigkeitsgefühl bei der geringsten Anstrengung, verbunden mit Herzklopfen und Atemnot. Schließlich gänzliche Arbeitsunfähigkeit veranlaßten den Pat., im Juli 1911 wieder auf die medizinische Klinik des Bürgerspitals einzutreten.

Aus der Krankengeschichte der medizinischen Klinik entnehme ich über diesen Spitalaufenthalt folgende Angaben:

Befund: Herabgesetzter Ernährungszustand. Abdomen schlaff, Epigastrium auf Druck empfindlich. Diffuse Resistenz in der Lebergegend fühlbar; die Leber selbst ist ziemlich tiefstehend, Milz ist vergrößert. Verbreiterung der Herzdämpfung nach links (2 Finger außerhalb der Mamillarlinie), an allen Ostien ein systolisches, kein diastolisches Geräusch hörbar. Oedeme der Unterschenkel, auffallende Blässe der Haut und sichtbaren Schleimhäute.

Die Untersuchung des Blutes ergab:

Rote Blutkörperchen	262 000
Weiße Blutkörperchen	3 500
Hämoglobin (nach Sahli)	15%

Blutbild: Vereinzelte Normoblasten, keine Myelocyten, ganz spärlich polychromatophile Zellen, Poikilocytose.

Die mehrmalige Untersuchung des Mageninhaltes ergab folgende Befunde:

Im Erbrochenen: HCl Defizit: 1 mal 20, 1 mal 56.
Gesamtacidität: 1 mal 2, 1 mal 1.

Probefrühstück (Nach ½ Stunde ausgehebert)
HCl Defizit: 36.
Gesamtacidität: 12.
Keine Milchsäure.

Bei der Untersuchung des Stuhles waren reichlich Fettsäurenadeln vorhanden, keine Muskelfasern, kein Blut; — spätere Untersuchungen auf Blut ergaben positiven Befund.

Das Resultat einer vorgenommenen Salomon'schen Probe war folgendes:

Die Magenspülflüssigkeit enthält: 0,1‰ Eiweiß (nach Esbach), 9,98 mg N. in 100 ccm.

Auffallen mußte, daß, genau wie vor 2 Jahren, auch jetzt das Spülwasser regelmäßig etwas blutig verfärbt war. Eines Tages fand sich bei genauem Durchsuchen der Spülflüssigkeit ein kleiner Gewebsfetzen vor, welcher histologisch untersucht, folgenden Befund ergab:

Auf Schnitt zeigen sich bald enge, bald cystisch erweiterte Drüsenhohlräume, ausgekleidet von einschichtigem Zylinderepithel mit basalen Kernen. Dazwischen liegt ein lockeres Bindegewebe mit reichlichen Lymphocyten und vielen Kapillaren. Anhaltspunkte für Carcinom bietet dieser Schnitt keine, da weder Polymorphie der Zellen, noch glatte Muskulatur zwischen den drüsigen Gebilden sichtbar sind.

Das Auffinden dieses Gewebspartikels brachte die Diagnose des Falles so weit vorwärts, daß damit das Vorhandensein einer Geschwulst im Magen erwiesen war. Mit Sicherheit ein Carcinom anzunehmen, verbot das histologische Bild des Gewebsbröckels; ein solches auszuschließen, erlaubten die klinischen Symptome des Falles nicht.

Während eines 8 wöchentlichen Aufenthaltes auf der medizinischen Klinik besserte sich der Allgemeinzustand des Pat. etwas. Der Hämoglobingehalt des Blutes stieg unter Eisen- und Arsenbehandlung auf 35% (nach Sahli). Da jedoch die Magenbeschwerden keine wesentliche Besserung zeigten, da man vor allem, gestützt auf den histologischen Befund des obenerwähnten Gewebsfetzens, an eine Neubildung im Magen — wahrscheinlich maligner Natur — denken mußte, wurde der Pat. zu einem operativen Eingriff auf die chirurgische Klinik verlegt (7. IX. 11).

Die auf unserer Klinik vorgenommenen Untersuchungen des Pat. ergaben im wesentlichen die schon auf der medizinischen Klinik festgestellten Tatsachen. Bei Palpation des Abdomens zeigte sich die früher erwähnte Druckempfindlichkeit im Epigastrium; ganz andeutungsweise konnte man dort, links von der Mittellinie, eine leichte Resistenz fühlen. Der von uns mehrfach untersuchte Magensaft zeigte immer ganz geringe Acidität; Tumorgewebe konnte im Mageninhalt nicht mehr gefunden werden. Dagegen war sowohl im Mageninhalt wie auch im Stuhl mehrfach das Vorhandensein von Blut nachweisbar.

Ein diagnostisches Hilfsmittel, das uns hier wertvolle Dienste leistete und zur Aufklärung des Falles wesentlich beitrug, waren die auf der medizinischen Klinik und bei uns aufgenommenen Bismut-Röntgenbilder des Magens (Fig. 1).

Die Aufnahme, 1 Stunde nach Einnahme des Bismutbreigemenges, lieferte ein besonders anschauliches Bild, das ich kurz beschreiben möchte:

Der normal große, mit Bismutbrei gefüllte Magen, zeigt in seinem mittleren Drittel eine Aussparung, und wird dadurch in 2 Teile geteilt. Diese Aussparung sitzt an der kleinen Kurvatur und hängt in das mit Brei sichtbar gemachte Lumen des Magens hinein als ein Schatten von 8 cm Länge und 2½ cm Breite. Der Schatten liegt der kleinen Kurvatur hart an, doch kann man zwischen Magenwand und Schatten eine feine, hellere Partie unterscheiden, durch welche die beiden deutlich voneinander getrennt sind, bis auf eine ca. 1 cm messende Stelle am oberen Drittel der kleinen Kurvatur. Dort gehen Magenwand und Schatten ineinander über. Die Konturen dieser in das Magenlumen hineinhängenden Aussparung sind scharf begrenzt, aber unregelmäßig; sie zeigen größere und kleinere, rundliche und ovale Vorsprünge; dazwischen liegen verschieden tiefe Einbuchtungen, die, je nach ihrer Größe, bald mehr, bald weniger deutlich sich präsentieren.

Das Aussehen der Aussparung und ihr Verhalten zur kleinen Kurvatur legten die Annahme nahe, daß sie einer Geschwulst angehören mußte, die einen lappigen oder traubigen Bau hatte, an der kleinen Kurvatur an einem schmalen Stiel saß und frei in das Magenlumen hineinragte.

Ein nach 6 Stunden aufgenommenes Röntgenbild zeigte den Magen vollständig leer, die Motilität war also nicht herabgesetzt.

An Hand der Ergebnisse der auf der medizinischen Klinik und bei uns vorgenommenen Untersuchungen gelangten wir zur Ueberzeugung, daß die Beschwerden des Pat. bedingt sein mußten durch eine Geschwulst des Magens; über ihren Sitz und ihr Aussehen hatte uns in diesem Falle das Röntgenbild gut orientiert. Die hochgradige Anämie des Pat. und das häufige Vorhandensein von Blut im Mageninhalt und Stuhl bewiesen, daß dieser Tumor starke Neigung zu Blutungen haben mußte. Mit Sicherheit eine maligne Neubildung anzunehmen, erlaubten weder der histologische Befund des früher gefundenen Gewebsfetzens, noch die übrigen Untersuchungsbefunde.

Da das Allgemeinbefinden des Pat. infolge der hochgradigen Anämie den Erfolg eines operativen Eingriffes leicht gefährden konnte, da ferner die Operation nicht eine unbedingt dringliche war, warteten wir noch 14 Tage ab. In dieser Zeit stieg der Hämoglobingehalt des Blutes bis auf 40% nach Sahli); im Blutbild wurden keine Normoblasten mehr gefunden.

Bei verhältnismäßig gutem Allgemeinbefinden des Pat. wurde am 23. IX. 11 von Herrn Prof. de Quervain der Magen eröffnet und die Geschwulst entfernt.

Operations 23. IX. 11. Längsschnitt; der Magen erscheint von normaler Größe und normalem Aussehen und bietet auch bei einer ersten Palpation nichts Auffälliges dar. Bei genauerer Palpation dagegen fühlt man in demselben Massen von weicher Konsistenz, welche anscheinend von der obern Hälfte der kleinen Kurvatur ausgehen und in den Magen

hineinragen. Es wird daraufhin die Diagnose eines papillären Tumors gestellt und der Magen an seiner Vorderfläche in der Nähe der kleinen Kurvatur quer eröffnet. Es zeigt sich nun in der Tat, daß etwas oberhalb der Mitte der kleinen Kurvatur eine zottige Geschwulst etwa 4 cm breit der Magenwand bzw. der Magenschleimhaut aufsitzt und etwa 8—9 cm weit in das Mageninnere hineinhängt. Die Geschwulst hat ein grobzottiges Aussehen und eine überall gleichmäßig weiche Konsistenz. Gleichgestaltige zottige Gebilde sitzen neben der Hauptgeschwulst an 2 Stellen der hintern Magenwand auf, in einer Flächenausdehnung von 1—2 ccm. An keiner Stelle greifen die Geschwülste tiefer als die Schleimhaut. Dieselben werden nun in 2 Portionen mitsamt der die Insertionsstelle umgebenden Schleimhaut aus derselben ausgeschnitten und der Defekt von innen her mit Chromcatgut durch Naht geschlossen. Darauf wird die vordere Magenincision 3 schichtig genäht und sodann der Magen umgelegt und die Excisionsstelle an der hintern Magenfläche von außen her noch durch eine Catgutnaht der Serosa gesichert. Schluß der Bauchhöhle durch 3 schichtige Naht.

Der Pat. überstand in Bromäthyläthernarkose den Eingriff sehr gut. Der Heilungsverlauf war ein normaler, die Operationswunde nach 10 Tagen pp. vernarbt. Die Beschwerden von seiten des Magens hatten vollständig aufgehört, alle Speisen wurden nach ca. 3 Wochen anstandslos vertragen. Der Hämoglobingehalt, 10 Tage nach der Operation bestimmt, war auf 28% zurückgegangen; nach 8 Wochen war er wieder auf 38% gestiegen. Spitalaustritt am 8. XI. 11.

Was nun den entfernten Tumor anbelangt, so zeigte derselbe in bezug auf Aussehen und Aufbau folgende Eigentümlichkeiten:

Makroskopische Beschreibung des Präparates (Fig. 2): 8 : 4½ : 2½ cm großer, flach walzenförmiger Tumor. Seine Oberfläche wird gebildet von zahlreichen Höckern verschiedener Größe (1—2—5 mm). Die Oberfläche der Höcker ist glatt, vom Aussehen der normalen Schleimhaut. Getrennt werden sie durch zahlreiche Furchen, welche verschieden tief zwischen sie eindringen und vielfach untereinander zusammenhängen, so daß der Tumor im allgemeinen ein beinahe traubiges Aussehen erhält. Die Höcker sind viel größer als bei den eigentlichen Blumenkohlgeschwülsten. Daraus resultieren für die einzelnen Höcker sehr verschiedene Gestalten; bald sind sie kurz, rundlich, warzenförmig; bald sind sie länger, walzen- und blattförmig; nur ausnahmsweise zeigen sie etwas zottigen Charakter. Ueberall sind diese Gebilde von graurötlicher, glatter Schleimhaut bekleidet und zeigen nirgends ulcerierte Stellen. An einem Pol des Tumors findet sich mitten zwischen papillären Exkrescenzen die Ansatzstelle, an welcher noch etwas normale Schleimhaut hängt. Die Breite der Ansatzstelle ist etwa 1 cm. Die Konsistenz des Tumors ist überall eine gleichmäßig ausgesprochen weiche, nirgends finden sich irgendwie derbe Stellen.

Längsschnitt (Fig. 3): Länge 8 cm, Breite 4 cm. Der Tumor ist durchzogen von einem Stiel, an dem in ganzer Ausdehnung an verschiedenen Stellen einzelne Gefäßdurchschnitte (Arterien und Venen) zu sehen sind. An diesen Grundstock schließt sich ein ziemlich homogenes, weißliches Gewebe an, dessen Mächtigkeit 1—10 mm beträgt; in dasselbe laufen Verästelungen der Gefäße des Grundstockes aus, die sich weiter verästeln. Um dieses weißliche Gewebe lagert sich eine graurötliche Rindenschicht in gesagter Ausdehnung an, und zwar so, daß die einzelnen Zotten wieder verästelt sind. Die meisten zeigen einen Durchmesser von 2—3—4 mm. Die Anordnung des ganzen Gebildes mit dem Stiel und seinen Verästelungen läßt sich am ehesten mit derjenigen einer Traube vergleichen.

Ganz ähnlichen Bau zeigen auf Schnitt die beiden andern kleinen Tumoren; dieselben messen 2½ : 1 : ½ cm.

1.

2.

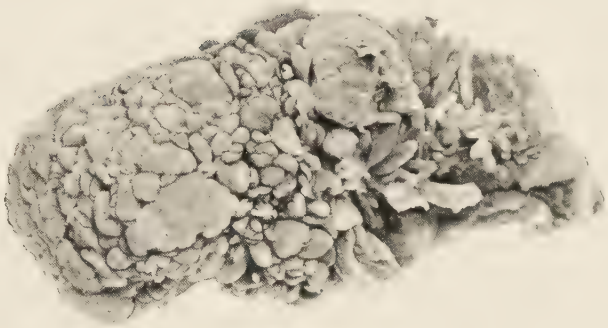

3.

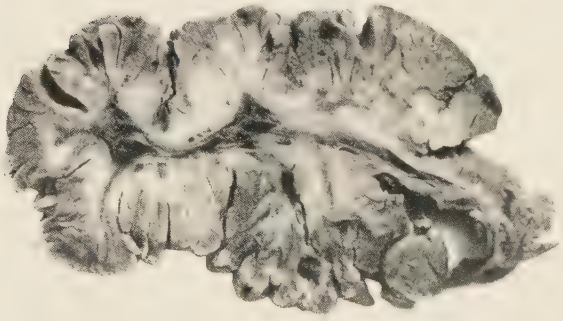

Fig. 1. Tumor im Röntgenbilde. × Gasblase der Flexura lienalis. → Relative Aussporung durch den Tumor bedingt.

Fig. 2. Haupttumor in $^4/_5$ nat. Größe. Fig. 3. Längsschnitt durch den Haupttumor.

Makroskopisch zu beurteilen haben wir es im vorliegenden Falle mit einem zusammengesetzten Polypen zu tun, wie sie sich viel öfter im Darm als im Magen vorfinden. Dem Aussehen nach erscheint uns der Tumor als eine durchaus gutartige Neubildung; dafür spricht die Tatsache, daß an der Erkrankung allein nur die Magenschleimhaut beteiligt war und daß die Gebilde sich dementsprechend der Muscularis gegenüber als völlig frei verschieblich erwiesen. Die übrigen Schichten der Magenwand zeigten bei der Operation ein normales Aussehen und fühlten sich nirgends verdickt an. Mit Rücksicht hierauf und auf die Multiplizität der Veränderung, und ferner in Anbetracht des immerhin prekären Allgemeinzustandes des Pat. wurde auf einen ausgedehnteren Eingriff — weitergehende Resektion der Magenwand — verzichtet.

Beschreibung der mikroskopischen Präparate: Die vom großen Tumor angefertigten Schnitte wurden teils parallel zur Längsachse des Tumors, teils senkrecht zu derselben angelegt. Die Färbung der Präparate wurde zum Teil mit Hämalaun-Eosin, zum Teil nach van Gieson vorgenommen (Fig. 4 und 5).

An der Peripherie finden sich vorwiegend adenomatöse Bildungen; enge und weite, drüsige Hohlräume, manchmal verzweigt, von einschichtigem Zylinderepithel mit basalen, stark dunkelgefärbten Kernen, ausgekleidet. Gegen die zentralen Partien hin werden die Zellkerne höher, der Protoplasmasaum nimmt ab, und man erhält Bilder, wo die Polymorphie der Zellen sehr deutlich zutage tritt. In einzelnen Drüsenschläuchen findet sich in jenen Partien geschichtetes Epithel. Diese Formationen nehmen gegen die Kuppe des Tumors hin immer mehr überhand. Dabei zeigen sich da und dort schmale Züge glatter Muskulatur, welche zwischen den einzelnen Drüsenschläuchen sich hinziehen (Muscularis mucosae). An diesen Stellen ist die Polymorphie der Zellen weniger stark ausgeprägt. Nirgends findet sich eine Stelle, wo die tiefer wuchernden Drüsenschläuche die ganze Schicht der Muscularis mucosae durchbrochen haben. Normale Magenschleimhaut ist an der Ansatzstelle des Tumors nicht zu finden; dort und am Stiel finden sich adenomartige Wucherungen, wo eine beginnende Polymorphie der Zellen des Epithelbelages eben sichtbar wird; ein Eindringen der Drüsen zwischen die Muscularis mucosae kann an diesen Stellen nicht konstatiert werden.

Sowohl in den zentralen, wie auch ganz besonders in den peripheren Partien des Tumors sieht man die Gewebe reichlich mit Lymphocyten infiltriert; diese Infiltration ist besonders an jenen Stellen auffallend dicht, wo die Drüsenschläuche zwischen die Muscularis mucosae eindringen. Zwischen den drüsigen Wucherungen an der Peripherie sieht man überall, in spärlichem, fibrillärem Bindegewebe zerstreut, vereinzelte Plasmazellen, eosinophile Zellen und Russel'sche Körperchen.

Die zentralen Partien des Tumors werden gebildet von einem kompakten, ziemlich zellarmen, fibrillären Bindegewebe mit zahlreichen Gefäßen und ziemlich reichlichen, breiten Zügen von glatter Muskulatur.

Die aus den kleinen Tumoren gewonnenen Schnitte ergeben ganz ähnliche Bilder; dort sind die adenomatösen Bildungen an der Peripherie besonders schön zu sehen. Gegen das Zentrum zu nimmt man wieder sehr deutlich atypisches Wachstum der Zellen wahr, sowie Eindringen einzelner Drüsenschläuche zwischen Züge der Muscularis mucosae.

Wie bereits früher erwähnt wurde, konnte ich in der Literatur nur ganz wenige Fälle von Polyposis ventriculi beschrieben finden, die als solche diagnostiziert und zur Operation gebracht wurden. Einer dieser Fälle ist der von C. Wegele mitgeteilte, von dem der Verfasser sagt, daß es seines Wissens der einzige ist, der bisher zur chirurgischen Autopsie kam (allerdings

5.

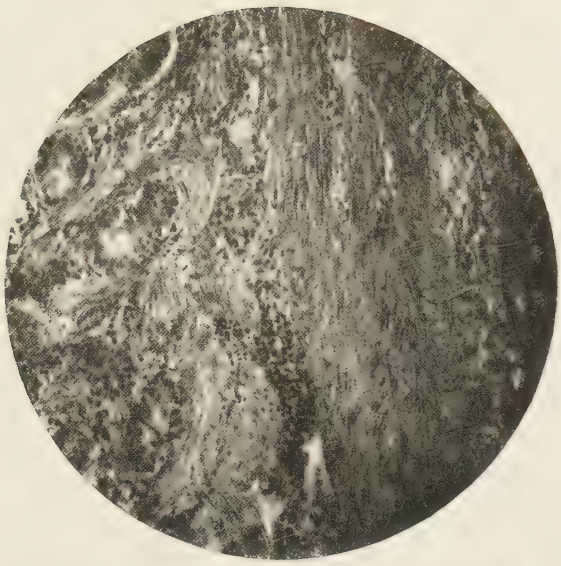

4.

Fig. 4. Senkrechter Schnitt von der Peripherie des großen Tumors.
Fig. 5. Zwischen Zügen glatter Muskulatur liegende Drüsenschläuche.

unter anderer Diagnose). Hier lag noch eine Komplikation durch vorhandene Gallensteine vor, was das Krankheitsbild wesentlich beeinflußte, im übrigen aber zeigt dieser Fall in vielen Punkten große Aehnlichkeit mit dem eben beschriebenen, und ich möchte ihn deshalb hier in Kürze wiedergeben.

Es handelte sich um eine 59 j. Pat., bei welcher zunächst Anfälle von Gallensteinkolik im Vordergrund standen; später stellten sich dann Beschwerden und Erscheinungen ein, welche die Aufmerksamkeit auf ein möglicherweise vorhandenes Magenleiden lenkten. Die palpatorische Untersuchung ergab keine Besonderheiten, außer leichter Druckempfindlichkeit der Gallenblasengegend. Bei weiteren Magenuntersuchungen mit der Sonde konnte auch hier ein Gewebsbröckel gefischt werden, der, histologisch untersucht, Bilder aufwies, die den Verdacht auf ein vorhandenes Magencarcinom erwecken mußten. Die aus diesem Grunde bald vorgenommene Operation ergab beim Betasten des Magens zunächst nichts Auffälliges, die Gallenblase enthielt viele Steine, die entfernt wurden. Mit Rücksicht auf den histologischen Befund des untersuchten Gewebsfetzens wurde der Magen eröffnet und es zeigte sich nun, daß die ganze Oberfläche der Magenschleimhaut von einer Menge zottenförmiger, größerer und kleinerer, weicher Polypen besetzt war. Die Therapie bestand im Anlegen einer Gastroenterostomie zur Verhütung der Folgen einer möglicherweise einmal auftretenden Pylorusstenose; auf eine Totalexstirpation des Magens mußte verzichtet werden.

Die histologische Untersuchung eines bei der Operation entfernten Polypen ergab wieder Bilder, die zum Teil adenomatösen Drüsenveränderungen der Schleimhaut entsprechen; dagegen waren auch Stellen vorhanden, wo eine ausgedehnte Neigung zu Tiefenwachstum einzelner Drüsengruppen zwischen die Muscularis mucosae die Annahme einer im Entstehen begriffenen carcinomatösen Umwandlung der polypösen Gebilde rechtfertigte.

Der weitere Verlauf der Erkrankung ergab keine einwandsfreien Anhaltspunkte für die Annahme eines Fortschreitens von carcinomatösen Wucherungen. Bei einer Nachuntersuchung der Pat. nach 1½ Jahren war weder ein fühlbarer Tumor vorhanden, noch war die Pat. kachektisch; dagegen mußte fortschreitende Abmagerung festgestellt werden; im Stuhl war Blut nachweisbar. Ob ulcerierende Prozesse infolge fortschreitender Carcinombildung, ob häufige Abstoßung von Polypen im Magen oder Darm die Ursache dieser Blutungen waren, muß dahingestellt bleiben.

Ferner berichtet über einen ähnlichen Fall G. O. Chosrojew[1]).

Ein 36 j. Mann litt an Schmerzen in Brust und Rücken, an Blässe und Schwäche. In der Linea parasternalis links, unmittelbar unter den Rippen, konnte man zeitweise eine eigroße, bewegliche, schmerzlose Geschwulst palpieren. Die Magenuntersuchung ergab Achylie, keine HCl, keine Milchsäure; es kamen beim Aushebern mehrere Geschwulstzotten zum Vorschein, die mikroskopisch den Bau eines Adenoma polyposum aufwiesen. Erst 5 Monate später konnte die Operation vorgenommen werden. Es war parallel der großen Kurvatur ein 10 cm langer, 3—4 Finger dicker Wall, mit unebener Oberfläche fühlbar; der Tastungsbefund erlaubte die Diagnose: Polyposis ventriculi diffusa zu stellen. Aus der Magenschleimhaut wurden 6 tauben- bis hühnereigroße und eine Menge kleinerer Polypen entfernt und die Defekte vernäht. Die Pars pylorica war frei. Nach glattem Heilungsverlauf von 4 Wochen

1) Practitscheski Wratsch 1912 Nr. 49 u. 50. Die Originalmitteilung war mir nicht zugänglich; ich entnehme dem Referat von Gückel im Zbl. f. Chir. 1913 Nr. 10 die folgenden Angaben.

wurde der Pat. beschwerdefrei entlassen. Einzelne Polypen zeigten stellenweise schon carcinomatöse Degeneration.

Einen weiteren Beitrag zu dieser Art von Magenerkrankung liefert G. Ledderhose, der folgenden Fall mitteilt:

Bei einer 64 j. Pat., die im Jahre 1870 einen Typhus durchgemacht hatte und seit Ende der 80er Jahre an Durchfällen und Schleimkoliken mit gelegentlichem Blutabgang litt, traten im Jahr 1900 die ersten Beschwerden von seiten des Magens auf in Form von Krämpfen, später Erbrechen, Abmagerung. In der Magengrube war ein querer druckempfindlicher Wulst palpabel. Die Untersuchung des Mageninhaltes ergab keine freie HCl, Spuren von Milchsäure; Gesamtacidität 4. Viele kurze Bacillen waren vorhanden, keine Gärungserreger.

2 mal vorgenommene Röntgenuntersuchung zeigte mangelhafte Füllung des Pylorusteiles mit zerrissenen Konturen, unverändert bei r. Seitenlage. Die zuerst auffallend beschleunigte Entleerung des Magens verlangsamte bald, so daß nach 10 Stunden noch $^1/_6$ des Breies sich im Magen vorfand.

Die Diagnose wurde gestellt auf Tumor des Pylorus oder Narbenbildung; sehr wahrscheinlich Carcinom.

Bei der Operation war oberhalb vom gut durchgängigen Pylorus ein beweglicher kugeliger Körper von außen her zu fühlen; nach der Eröffnung des Magens kam ein kirschgroßer Polyp, mit dünnem zerreißlichem Stiel zum Vorschein, ausgehend von einer Stelle der vorderen Magenwand, nahe der großen Kurvatur, etwas oberhalb vom Pylorus — Exstirpation des Tumors an seiner Ansatzstelle mit einem Stück der Magenwand.

Von seiten des Magens ist die Pat. seit der Operation beschwerdefrei. Die kolitischen Erscheinungen bestehen, wenn auch in vermindertem Grade, noch fort, so daß Ledderhose an die Möglichkeit anderer, im Darmtractus noch vorhandener polypöser Wucherungen denkt.

Der Polyp erwies sich mikroskopisch als ein Adenom.

Das Auftreten von Schleimhautpolypen im Magendarmtractus ist eine nicht so seltene Erkrankung, wie man früher anzunehmen geneigt war; es existieren tatsächlich in der Literatur eine größere Anzahl von Arbeiten, wo derartige Gebilde beobachtet, untersucht und ausführlich beschrieben worden sind. Die weitaus größte Anzahl dieser Beobachtungen betrifft den Darm, und zwar vorwiegend den Dickdarm; der Dünndarm wird schon seltener befallen. Im Anschluß an eine Polyposis des Darmes wurde dann auch gelegentlich Polypenbildung im Magen beobachtet, doch ist die Beteiligung von seiten des Magens viel seltener, und ganz selten ist das Auftreten einer nur auf die Magenschleimhaut allein beschränkten Polyposis. Eine genaue Uebersicht über die Ausdehnung einer vorhandenen Polyposis kann natürlich nur die Autopsie liefern; eine große Zahl der beschriebenen Fälle von Polyposis intestinalis, mit und ohne Beteiligung des Magens, sind erst auf dem Sektionstisch als solche zutage getreten. Sowohl bei den von Wegele, Chosrojew und Ledderhose beschriebenen Fällen, wie auch bei dem in unserer Klinik beobachteten, wissen wir tatsächlich nicht, ob es sich um eine nur auf den Magen allein beschränkte Polypenbildung handelt, oder ob die Darmschleimhaut auch von dieser Erkrankung befallen ist. Bei

unserem Falle waren für die letztere Annahme zunächst keine Anhaltspunkte vorhanden.

Aus einer von Versé aufgestellten und bei Wechselmann angeführten Statistik über die Häufigkeit des Vorkommens polypöser Wucherungen in den verschiedenen Abschnitten des Magendarmtractus entnehme ich folgende Tabelle:

I. Coecum 3 mal,
II. Colon 4 mal,
III. Rectum 16 mal,
IV. Coecum + Colon 1 mal,
V. Rectum + Colon 13 mal
VI. Coecum + Rectum + Colon 7 mal,
VII. Ileum 2 mal.
VIII. Ileum + Colon + Rectum 1 mal,
IX. Duodenum + Colon + Rectum 1 mal
X. Magen + Jejunum + Ileum 1 mal,
XI. Magen + Coecum + Colon + Rectum 1 mal,
XII. Magen + Duodenum, Colon, Rectum 1 mal,
XIII. Magen, Duodenum, Coecum, Colon, Rectum 1 mal,
XIV. Gesamter Darmtractus; 1 sichergestellter und 1 zweifelhafter Fall.

Wir sehen also hier in 53 Fällen von Polyposis intestini 5 mal Mitbeteiligung der Magenschleimhaut, allein nur im Magen auftretende Polypenbildung bei keinem Fall.

Ebenso gibt Port eine Zusammenstellung von 14 Fällen von Polyposis des Darmtractus; nur in 1 Fall finden wir Mitbeteiligung des Magens.

Doering hat später diese Zusammenstellung von Port weitergeführt, und aus der Literatur 34 neue, sowie 2 von ihm beobachtete und beschriebene Fälle hinzugefügt; unter diesen 36 Fällen ist 5 mal eine Kombination von Polyposis des Darmes mit Polypenbildung im Magen beobachtet worden.

In der von Versé angegebenen Statistik sind die bei Port und Doering aufgeführten Fälle zum Teil berücksichtigt worden.

Diese und andere Zusammenstellungen zeigen, daß das Auftreten polypöser Wucherungen der Magenschleimhaut relativ selten ist, im Verhältnis zur Häufigkeit ihres Auftretens im Darm. In der deutschen Literatur finden sich noch nicht viele Angaben über diese spezielle Lokalisation der Polyposis des Verdauungstractus, mehr Aufmerksamkeit schenkten dieser Erkrankung die Franzosen, und es sind in der französischen Literatur eine Anzahl derartiger Fälle beschrieben. So hat u. A. Menétrier einige Fälle, die er persönlich gesehen hat, genau histologisch untersucht. Er unterscheidet bei den Polypen des Magens, nach der Art ihres Auftretens, 2 Gruppen, nämlich:

a) das Auftreten einzelner mehr oder weniger gestielter Formen,
b) das flächenhafte Auftreten,

und er benennt die erstgenannte Art „Polyadenome polypeux"; die andere ist das „Polyadenome en nappe". Der in unserer Klinik beobachtete Fall, wie auch der von Ledderhose mitgeteilte, wäre demnach zur erstgenannten Gruppe zu zählen; die von Wegele und Chosrojew beschriebenen dagegen gehören eher zur zweiten Gruppe; letztere Art des Vorkommens ist seltener.

Was die Lokalisation der Polypenbildung im Magen selbst anbelangt, so ergibt sich aus der Vergleichung aller mir zur Verfügung stehenden, beschriebenen Fälle folgende Tatsache:

Weitaus am häufigsten von der Erkrankung befallen ist der Pylorusteil und das untere Drittel des Magens, viel seltener das mittlere Drittel und ganz selten sitzen Polypen im oberen Drittel und an der Cardia.

Zwei interessante Umstände springen ferner beim Studium der Literatur über Polyposis intestini gleich in die Augen, und von den verschiedensten Autoren wird immer wieder darauf hingewiesen. Es ist dies einmal die Tatsache, daß in der Mehrzahl aller Fälle vorwiegend jüngere Leute von der Erkrankung betroffen werden, während ihr Auftreten bei älteren Leuten eher eine Seltenheit ist. Und zwar kann weiter festgestellt werden, daß, je älter die erkrankten Leute sind, umso häufiger die Polypenbildung mit dem Vorhandensein von Carcinom kombiniert ist. Auch bei der nur auf die Magenschleimhaut beschränkten Polypenbildung ist eine Bevorzugung der jüngeren Altersstufen bis zu einem gewissen Grade nachweisbar, und es ist nicht einzusehen, weshalb bei dieser für den Darm nachgewiesenen Gesetzmäßigkeit des Auftretens die Magenschleimhaut eine Ausnahme bilden sollte. Aber wir kennen noch zu wenige Fälle von Polyposis ventriculi (wenn wir alle mit allgemeiner Polyposis intestini und die mit Carcinom kombinierten Fälle eliminieren), um eine irgendwie verwertbare Angabe über ihr Verhalten in dieser Beziehung machen zu können. Da Magenpolypen als solche meistens keine Erscheinungen machen, wenn sie nicht einen abnormen Sitz oder eine sehr große Ausbreitung erlangt haben, so sind wir, wenn wir bei alten Leuten zufällig derartige Gebilde finden, nicht imstande zu entscheiden, ob ihr Auftreten unter allen Umständen ins Kindesalter oder in eine viel spätere Periode zu verlegen ist. In dem von Wegele beschriebenen Falle begannen die Beschwerden der Patientin mit dem 30. Lebensjahr; deuten wir dieselben zunächst als durch Gallensteine hervorgerufene, so erfahren wir weiter, daß erst wenige Jahre vor der Operation Beschwerden von seiten des Magens aufgetreten sind. Ob damals schon die Polyposis ventriculi vorhanden war, oder erst einsetzte, wissen wir nicht. Festgestellt wurde sie erst, als die Patientin schon 49 Jahre alt war. Auch Ledderhose's Patientin war 50 jährig, als die Beschwerden auftraten; doch litt sie schon über 10 Jahre an Erscheinungen, die wohl auf einer damals schon vorhandenen oder beginnenden Polyposis intestinalis hätten beruhen können. Dagegen hatte Chosrojew's Patient schon vom

34. Jahre ab Erscheinungen seiner Erkrankung, angeblich im Anschluß an eine Dysenterie. In dem bei uns beobachteten Falle traten die Beschwerden mit dem 33. Lebensjahre auf, mit 35 Jahren war das Vorhandensein der polypösen Gebilde konstatiert worden. Diese beiden letzteren Fälle würden demnach bei statistischer Verwendung auch zugunsten der Prädilektion für das jüngere Alter sprechen.

Der zweite äußerst interessante Umstand ist die Konstatierung einer nicht zu verkennenden hereditären Veranlagung oder familiären Disposition. So wissen mehrere Autoren von Fällen zu berichten, wo eine Anzahl Mitglieder einer Familie mit Polyposis intestini, zum Teil mit Carcinom kombiniert, behaftet waren. Ich will nur ein paar der auffallendsten Beispiele anführen, wie der von Doering beschriebene Fall, oder die Angabe von Zahlmann, der von 6 Geschwistern weiß, die alle an dieser Erkrankung gelitten haben. In den von Port gemachten Zusammenstellungen ist 5 mal Heredität nachgewiesen; dazu kommen noch 3 Fälle aus den Doering'schen Mitteilungen. — Thorbecke beschreibt 3 von ihm beobachtete Fälle, wo 2 Brüder und der Sohn des einen an Polyposis recti litten. Bei allen dreien erfolgte das Auftreten der Erkrankung im jüngern Alter. — Auch für die nur auf die Magenschleimhaut lokalisierte Polypenbildung scheint eine hereditäre Veranlagung zu bestehen, doch sind bis jetzt auch zu wenig Fälle bekannt, die statistisch in beweisendem Sinne verwertet werden könnten. Wegele, Chosrojew und Lederhose machen von ihren Fällen keine diesbezüglichen Angaben. Unser oben beschriebener Fall ist in dieser Hinsicht nicht verwertbar; wenn der Patient auch die Aussage macht, daß 2 Brüder manchmal über Magenbeschwerden klagen, so genügt das nicht, um auch bei ihnen das Vorhandensein einer Polyposis vorauszusetzen.

Wenn wir nun die Frage nach der Entstehung der Schleimhautpolypen des Magendarmtractus kurz aufrollen, so begegnen wir 2 vollständig entgegengesetzten Ansichten. Die einen Autoren halten sie für erworbene, die andern für kongenital angelegte Neubildungen.

Diejenigen, welche Polypen als erworbene Bildungen ansprechen (Versé, Lubarsch u. A.), machen für ihr Entstehen vor allem chronische Entzündungen und andere Reizungen der Schleimhaut des Magen-Darmtractus verantwortlich. Wie chronische Reizung zu Polypenbildung führen kann, erklärt Versé dadurch, daß die Schleimhaut zunächst irgendwo sich faltet; diese gefaltete Stelle würde als Vorsprung mehr als andere Stellen gereizt; sie kann in Wucherung geraten und sich dann als polypöses Gebilde immer weiter vordrängen.

Daß chronische Entzündungen tatsächlich Wucherungen der Schleimhaut hervorrufen können, die ein polypenähnliches Aussehen erhalten, wird auch von denjenigen, die eine Entstehung auf entzündlicher Basis verwerfen, ohne weiteres zugegeben. Aber wie Wechselmann u. A.

betonen, sind derartige Gebilde histologisch eben keine Polypen; d. h. sie zeigen nicht den charakteristischen adenomatösen Bau; man vermißt bei ihrem Aufbau die Beteiligung der Submucosa und des bindegewebigen Gerüstes. Sie sind vielmehr nur Hyperplasien der normalen Schleimhaut.

Auch diejenigen Gebilde, die sich gelegentlich an geschwürige Prozesse der Schleimhaut, wie sie bei Dysenterie, Typhus, Tuberkulose vorkommen können, anschließen und entwickeln, dürfen nicht mit Polypen verwechselt werden. Auch sie entsprechen in ihrem histologischen Aufbau keineswegs den wahren Polypen, sie besitzen eine fibröse Struktur, Drüsenwucherungen zeigen sie nicht. Wechselmann schlägt für solche Gebilde, zur Unterscheidung von den eigentlichen Polypen, den Namen fibroide- oder Granulationspolypen vor.

Zu denjenigen, die an der Theorie festhalten, daß Polypen erworbene Gebilde sind, gehören auch die Anhänger der Infektionstheorie, d. h. diejenigen, welche parasitäre Einflüsse für deren Entstehung geltend machen wollen. Es sind Fälle bekannt, wo das auffallend massenhafte Vorkommen gewisser Darmparasiten mit Polypenbildung im Darmtractus kombiniert war: u. a. beschreibt Funkenstein einen derartigen Fall. Daß parasitäre Einflüsse bei der Entstehung von Tumoren des Magen-Darmtractus unzweifelhaft eine Rolle spielen können, hat neuerdings Fibiger einwandfrei bewiesen. An einer großen Reihe von Experimenten konnte Fibiger nachweisen, daß bei Ratten das Vorhandensein einer bis dahin noch nicht beschriebenen Nematodenart eine Erkrankung der Magenschleimhaut hervorzurufen imstande ist, die in ihrem initialen Stadium Epithelhyperplasie und Entzündung, in weitern Stadien Papillombildung aufweist, aus welcher sich dann maligne Epitheliome bilden können, mit Metastasierung in andere Organe. Es ist ihm auf diese Weise bei seinen Untersuchungen gelungen, ein metastasierendes Carcinom an gesunden Tieren zu erzeugen, und daraus ergibt sich die gewiß nicht unberechtigte Schlußfolgerung, daß auch in der Pathologie des Menschen die Helminthen bei der Entstehung der Geschwülste wahrscheinlich eine Rolle spielen, wenn vielleicht auch nur eine bescheidene.

Einzelne Autoren (v. Hansemann, Lubarsch) halten auch für möglich, daß Polypen infolge Reizwirkung, von einem schon vorhandenen Carcinom ausgehend, entstehen können.

Allen diesen Theorien schroff gegenüber stehen die Anhänger der Anschauung, daß Polypen kongenitale Neubildungen sind und auf Entwicklungsstörungen beruhen (Ribbert, Borrmann, Wechselmann u. A.). Ueber das Zustandekommen dieser Keimausschaltung, resp. über die darüber herrschenden Ansichten verweise ich auf die am Schluß der Arbeit diesbezüglich angegebene Literatur. Auf dem Boden dieser Auffassung über die Entstehungsweise eines Polypen lassen sich der histologische Aufbau dieses Gebildes und sein weiteres Verhalten in bezug auf Wachstum,

sowie auch die oben erwähnten Tatsachen von Heredität und Bevorzugung des jugendlichen Alters in einleuchtender Weise erklären und vereinbaren. Darum hat diese Anschauungsweise in der Tat auch zahlreiche Verfechter.

Was aber das auslösende Moment betrifft, das jene embryonalen Störungen zum Wachsen veranlaßt und aus der vorhandenen embryonalen Anlage das mehr oder weniger umfangreiche adenomatöse Gebilde eines Polypen werden läßt, so wissen wir darüber mit Sicherheit nichts Bestimmtes zu sagen. Wenn auch mancherlei Theorien diese Frage zu klären versuchen, so hat bis jetzt doch keine die wahre Ursache einwandfrei und überzeugend klarzulegen vermocht. Irgend ein Reiz muß vorhanden sein, der jene „Anlage" zur weiteren Proliferation veranlaßt, und manche Autoren machen nun hier wieder den Reiz irgendeiner akuten oder chronischen Entzündung dafür verantwortlich. Wieder andere sehen ein chronisch einwirkendes Trauma als Ursache an; auch der Einfluß von seiten vorhandener Darmparasiten wird geltend gemacht. Es ist wohl möglich, daß alle diese Momente eine wachstumsauslösende Rolle zu spielen imstande sind. Gerade für Fälle von Polyposis ventriculi wird mit Vorliebe die Entzündung, in Form katarrhalischer Reizungen der Magenschleimhaut angeschuldigt, sei es für die Genese als ursächliches, sei es für das Wachstum eines Polypen als auslösendes Moment. Unser Fall ist nicht geeignet, zur Klärung dieser Frage etwas beizutragen; wir erfahren über frühere Schädigungen der Magenschleimhaut nichts. Die Beschwerden des Patienten traten ziemlich akut und heftig auf; wir müssen annehmen, daß beim Beginn der Beschwerden das polypöse Gebilde schon eine gewisse Größe erreicht hatte und als solches gleich von Anfang an die Beschwerden auslöste. Die Annahme, daß erst im Verlaufe der während 2 Jahren bestehenden Beschwerden die Polyposis entstanden sei, erscheint in diesem Falle nicht wahrscheinlich.

Daß aus Schleimhautpolypen des Verdauungstractes sehr häufig ein Carcinom hervorgeht, darüber sind sich alle Autoren einig. Aber nicht jeder Polyp wird ein Carcinom. Das Auffinden von Polypen im Magen-Darmkanal bei ganz alten Leuten ist ein nicht seltener Sektionsbefund, wo die histologische Untersuchung dartut, daß das Gebilde einen durchaus gutartigen Aufbau, vom Charakter eines gewöhnlichen Adenoms besitzt. Doch kann man sich mit Recht fragen, ob aus diesen Polypen nicht Carcinome hätten entstehen können, wenn sie längere Zeit vorhanden gewesen, und wenn ihre Träger noch länger am Leben geblieben wären. Ist die Konstatierung des momentan gutartigen Charakters eines derartigen Gebildes beweisend dafür, daß nicht einmal ein Carcinom daraus werden kann? Die erschreckend große Zahl der Fälle, wo eine Kombination von Polyposis mit Carcinom vorhanden ist, oder wo Carcinome vorliegen, deren Entwicklung auf einen vorher bestandenen Polypen einwandfrei nachgewiesen werden kann, gibt auf jene Fragen deutliche Antwort.

Sieht man sich im allgemeinen nach der Häufigkeit des Vorkommens von Carcinom bei Polyposis des Magen-Darmtractus um, so gewahrt man, daß in ungefähr der Hälfte der Fälle Carcinom festgestellt wurde. Die Kombination kann eine mannigfache sein. So wurde z. B. beim Vorhandensein eines Carcinoms des Darmes eine gutartig aussehende Polypenbildung im Magen gefunden, oder bei Magencarcinom Polyposis des Darmes. Oder es waren nur im Darm oder nur im Magen Carcinome neben Polypen da, oder die allein noch vorhandenen Carcinome im Magen und Darm ließen an vorhandenen Ueberresten ihren Ursprung aus Polypen noch nachweisen (H a u s e r, B o r r m a n n).

In D o e r i n g's Statistik von 50 Fällen finden wir 24 m a l Carcinom, bei V e r s é unter 57 Fällen 22 m a l. F u n k e n s t e i n glaubt, daß ungefähr d i e H ä l f t e der beobachteten Fälle krebsig waren; W e c h s e l m a n n schätzt die Neigung zu Carcinombildung auf 50—60%; bei T h o r b e c k e's Zusammenstellung ergeben sich 50%. Das im allgemeinen Gesagte gilt auch im Speziellen für die Polyposis der Magenschleimhaut; auch hier treffen wir die gleiche Neigung zu krebsiger Neubildung. H a u s e r hat bei seinen Studien über das Zylinderepithelcarcinom des Magens und Dickdarms u. a. 26 Magencarcinome untersucht und erwähnt darunter 3 m a l das Vorhandensein polypöser Gebilde; B o r r m a n n, der 63 Fälle von Magencarcinom untersuchte und beschreibt, fand darunter 4 m a l polypenartige Bildungen, die sich histologisch als Krebs erwiesen. Es existieren noch eine ganze Reihe derartig beobachteter und untersuchter Fälle; sie alle zeigen, daß wir den Schleimhautpolypen unter keinen Umständen als ein harmloses Gebilde hinstellen dürfen.

Haben wir polypöse Wucherungen vor uns, die durch ihr Verhalten und ihren histologischen Bau sich als Carcinome erweisen, so handelt es sich in der Mehrzahl der Fälle um Adenocarcinome. Diese in polypösen Wucherungen auftretenden Carcinome zeichnen sich in vielen Fällen durch ein relativ langsames Wachstum aus; sie bleiben oft längere Zeit nur auf den Polypen allein beschränkt und breiten sich weniger schnell auf die Umgebung aus. H a u s e r (Das Zylinderepithelcarcinom des Magens und Dickdarms) sagt darüber auf S. 28 und ff.:

„In anderen Fällen hat die Neubildung ihren Sitz lediglich in der Schleimhaut und in den obersten Schichten der Submucosa; dann bildet sie meistens mehr oder weniger breit gestielte, rundliche walnuß- bis über kinderfaustgroße, markige, dunkelgraurote Tumoren, welche, wenn sie nicht ulceriert sind, eine deutlich fazettierte Oberfläche haben, und auf dem Durchschnitt, wenigstens nach der Peripherie hin, oft einen papillären Bau erkennen lassen. Letztere Eigenschaft tritt namentlich bei oberflächlicher Ulceration der Geschwülste hervor, indem dann die Oberfläche, besonders unter schwachem Wasserstrahl, ein exquisit zottiges Aussehen zeigt. Diese papillären Formen des Zylinderepithelcarcinoms, welche nicht so selten im Magen und im Dickdarm angetroffen werden, scheinen z. T. aus einer Verschmelzung zahlreicher, dichtgedrängter, polypöser Wucherungen hervorzugehen; z. T. aber handelt es sich dabei auch um eigentliche papilläre Geschwülste, welche zunächst einer papillären Wucherung des interglandulären Gewebes und des Oberflächenepithels ihren Ursprung verdanken. Es sind diese papillären Geschwülste wohl die gutartigsten Formen von Zylinder-

epithelcarcinom und bilden den Uebergang der eigentlich papillären und polypösen Geschwülste zum Carcinom."

Wie schon erwähnt, hat Borrmann derartige Tumoren bei der Untersuchung von 63 Fällen von Magencarcinom auch gesehen und er sagt, daß man ihrer Form nach und aus dem Umstand, daß der bindegewebige Grundstock in ihnen ausgedehnt mitwächst, sie als aus Polypen hervorgegangen ansehen könne. Diese Tumoren zeigen keine große Neigung zu Tiefenwachstum.

Der Begriff der Gutartigkeit ist aber da, wo es sich um ein Carcinom handelt, nur ein relativer. Wenn ein derartiges Carcinom auch langsam wächst, so werden sich doch einmal die Folgen seiner zerstörenden Wirkung geltend machen müssen. Und wenn wir die übrigen bekannten Fälle in dieser Hinsicht prüfen, so sehen wir bald, daß es meistens mit der Gutartigkeit nicht so weit her war, besonders bei den Tumoren des Darmes, und die Prognose muß unter allen Umständen sehr vorsichtig gestellt werden. Die möglichst frühzeitige Feststellung des Vorhandenseins einer derartigen Geschwulst bietet natürlich die beste Aussicht auf deren erfolgreiche radikale Entfernung; dieselbe kann aber nur bei isoliert auftretenden polypösen Gebilden geschehen. Da, wo eine allgemeine stark ausgedehnte Polyposis besteht, läßt sich dem Vordringen einer einmal aufgetretenen Carcinombildung wohl kaum auf die Dauer Einhalt tun. Da nun besonders im Magen das Auftreten einer über die ganze Magenschleimhaut ausgebreiteten Polyposis eher selten ist, da man es meistens mit isoliert dastehenden polypösen Gebilden zu tun hat, die, wenn sie gefunden werden, leicht zu entfernen sind, so ist hier die Aussicht auf dauernden Erfolg eine bessere, selbst wenn bereits ein Carcinom vorliegt. Daß sogar bei schon ziemlich weitgehender Carcinombildung die Heilungsaussichten keine schlechten sind, zeigt u. a. ein Fall, den Herr Prof. de Quervain vor 13 Jahren operiert hat (Gander). Die Geschwulst hatte ausgesprochen papillär-polypösen Charakter, infiltrierte freilich schon adenocarcinomatös die unter ihr liegende Magenwand, und es wurde der größte Teil des Magens entfernt. Die Patientin lebt heute noch und erfreut sich des bestens Wohlbefindens.

Ueber die Frage, ob wir es mit einem gutartigen oder mit einem schon im Uebergangsstadium zur Bösartigkeit befindlichen, polypösen Gebilde der Magen- und Darmschleimhaut zu tun haben, kann jeweils nur die histologische Untersuchung Aufschluß geben. Makroskopisch beurteilt können derartige Geschwülste in bezug auf ihr Aussehen und ihr Verhalten oft einen durchaus gutartigen Eindruck machen. Sie zeigen zunächst eine sehr geringe Neigung zum Uebergreifen auf die Nachbarschaft und zu Tiefenwachstum; sie sind deshalb meistens auf ihrer Unterlage vollständig frei verschieblich, und die den Stiel umgebende Schleimhaut sieht normal aus. Wie sehr man sich aber täuschen würde, wenn man beim Vorhandensein dieser, im allgemeinen einen gutartigen Tumor charakterisierenden Eigenschaften von der Gutartig-

keit eines solchen Polypen überzeugt wäre, zeigt die mikroskopische Untersuchung, die uns in sehr vielen Fällen in den mehr distal vom Stiel gelegenen Partien des Polypen schon weit fortgeschrittene Carcinombildung finden läßt. Ist das Carcinom schon so weit fortgeschritten, daß die Präparate eindeutige Bilder liefern, dann ist die Erkennung der Erkrankung leicht. Schwierig ist die Diagnose aber da, wo eben die ersten Anfänge zum Uebergang in das Krebsstadium in Bildung begriffen sind. Bei den meisten größeren Polypen zeigt das Aussehen der Drüsen und ihr Epithelbelag schon beträchtliche Abweichungen vom Aussehen der normalen Schleimhaut. Die Epithelzellen der gewucherten Drüsenschläuche können bereits weitgehende Veränderungen ihrer Form aufweisen, so daß eine Entscheidung für oder gegen Carcinom unter diesen Umständen manchmal Schwierigkeit bereitet. Während in dieser Frage einzelne Autoren nicht allein auf diese Veränderungen des Epithels das Hauptgewicht verlegen, sondern noch verlangen, daß das mehr oder weniger entartete Epithel an irgend einer Stelle Neigung zum Durchbrechen der Membrana propria und zum Eindringen zwischen die Muscularis aufweist, sind für H a u s e r die Epithelveränderungen von großer Wichtigkeit. Diese Veränderungen bestehen in: Verlust der physiologischen Funktion, Polymorphie der Zellen und Neigung zu mehrschichtigem Auftreten. Wo wir derartig verändertes Epithel in Wucherungen finden, ist die Diagnose auf Carcinom zu stellen, auch wenn wir Tiefenwachstum noch nicht nachweisen können.

H a u s e r sagt in seiner Arbeit über: „Das Zylinderepithelcarcinom des Magens und Dickdarms“ auf S. 107:

„Auch erleiden bei der nicht krebsigen, atypischen Wucherung die Schleimhautdrüsen des Magens und Dickdarms niemals jene weitgehenden Veränderungen, wie bei der krebsigen Entartung; namentlich wird der stets einschichtige Epithelbelag bei der einfachen atypischen Drüsenwucherung ausnahmslos von sehr regelmäßigen, zylindrischen oder kubisch geformten Zellen gebildet, während bei der krebsigen Entartung sehr häufig schon die Schleimhautdrüsen sich durch wenigstens stellenweise mehrschichtigen Epithelbelag, ja selbst Verlust des Drüsenlumens und Polymorphie der Zellen auszeichnen. Derartige Veränderungen des Drüsenepithels, ebenso jene eigentümlichen, mit einer Streckung des Drüsenschlauches verbundenen Formveränderungen der Drüsen, wie sie für manche Fälle von Carcinoma solidum und gelatinosum beschrieben wurden, kommen bei einfacher, atypischer Drüsenwucherung niemals vor, sondern ausschließlich bei der krebsigen Entartung der Schleimhaut.“

Und weiter auf S. 108:

„Finden sich bei der mikroskopischen Untersuchung die erwähnten Formveränderungen der Schleimhautdrüsen und ihres Epithelbelages, so liegt zweifellos eine krebsige Erkrankung, sei es primärer oder sekundärer Natur, vor; selbst in solchen Fällen, wo die Geschwulst noch vollkommen gestielt, oder wenigstens, bei breiter Basis, noch nicht mit den tiefen Gewebsschichten verwachsen erscheint.“

Sind die Veränderungen der Drüsen und ihres Epithelbelages noch nicht so weit fortgeschritten, daß sie den eben erwähnten Grad erreicht haben, so

gestaltet sich die Entscheidung für oder gegen Carcinom schon schwieriger, sofern man eben nicht jede derartige beginnende Veränderung als sicheres Zeichen eines auftretenden Carcinoms auffassen will. Da wir nun tatsächlich an den meisten Polypen irgendwo eine Stelle finden können, wo eine Entartung des Epithels im Sinne von H a u s e r zu finden ist, so kämen wir schließlich auf den Standpunkt, in jedem Schleimhautpolypen den Vorläufer eines Carcinoms zu erblicken. Dieser Ansicht gegenüber verhalten sich aber viele Autoren vollständig ablehnend (B o r r m a n n).

Wenden wir diese Tatsachen auf den in unserer Klinik beobachteten Fall an, so müssen wir in Anbetracht des Umstandes, daß an einzelnen Stellen stark ausgesprochene Polymorphie der Zellen und das Vorkommen glatter Muskulatur zwischen einzelnen Drüsenschläuchen beobachtet wird, unsere Diagnose auf C a r c i n o m stellen, auch wenn das makroskopische Aussehen der Geschwulst und ihr Verhalten zunächst für Gutartigkeit sprechen.

Auch dieser Fall zeigt wieder die Berechtigung, jedem Schleimhautpolypen des Magens und Darmes mit großem Mißtrauen zu begegnen, und es muß als eine Unterlassungssünde angesehen werden, wenn nicht jedes derartige, am Lebenden gewonnene Gebilde ausgiebig mikroskopisch untersucht wird. Sofern durch die mikroskopische Untersuchung nicht einwandfrei das Gegenteil bewiesen werden kann, ist jede derartige Geschwulst zum mindesten als carcinomverdächtig anzusehen. Wenn es auch sicher übertrieben ist, prinzipiell jedes Adenom oder jeden Schleimhautpolypen als ein Vorstadium von Carcinom aufzufassen, so kann anderseits nicht geleugnet werden, daß das Vorhandensein von Polypen im Magen-Darmtractus eine erhöhte Disposition zu Carcinombildung und damit für den Träger eine nicht zu unterschätzende Gefahr darstellt, besonders wenn es sich um eine ausgedehnte Polyposis handelt.

Die P r o g n o s e unseres Falles ist unter diesen Verhältnissen zum mindesten dubia.

Seit dem Spitalaustritt des Pat. hatte ich Gelegenheit, ihn von Zeit zu Zeit zu kontrollieren und will darüber noch einige kurze Mitteilungen beifügen. Beschwerden von seiten des Magens sind bis jetzt weggeblieben; der Pat. hatte sich während der Dauer seiner Erkrankung an den Genuß von ganz leicht verdaulichen Speisen gewöhnt und ist auch nach der Operation von dieser Gewohnheit nicht abgekommen, aus Furcht vor dem Wiederauftreten der früheren Beschwerden. Die während 3 Malen in längeren Zeitabschnitten vorgenommenen Untersuchungen des Magensaftes ergaben höhere Aciditätswerte als früher; jedesmal war freie Salzsäure vorhanden, keine Milchsäure, kein Blut. Im Stuhl konnte dagegen 2 mal Blut nachgewiesen werden. Der Hämoglobingehalt des Blutes stieg zunächst und betrug im April 1912 43%, dann sank er aber im Laufe des Sommers und Herbstes auf 30% zurück. Im Blutbild zeigten sich weder kernhaltige rote Blutkörperchen, noch Myelocyten.

Der Pat. hatte sich gegen das Frühjahr 1912 hin körperlich etwas erholt; dann trat ein Stillstand ein, und im Laufe des Winters und Frühjahrs 1913 war ein Rückgang des Wohlbefindens zu konstatieren. Es zeigten sich wieder hochgradige Anämieerscheinungen, verbunden mit Herzbeschwerden, so daß der Pat. längere Zeit bettlägerig war. Eine auffal-

lende Besserung stellte sich dann aber im Sommer 1913 ein; der Pat. kam im Herbst zu einer Nachuntersuchung und wies gegenüber früher eine ansehnliche Zunahme des Körpergewichtes auf und klagte auch jetzt nicht über seither aufgetretene Magenbeschwerden. Der Hämoglobingehalt des Blutes betrug damals aber nur 31%. Ob in diesem Falle die Anämie bedingt ist durch andere, im Darm vorhandene polypöse Gebilde mit häufigen Blutungen, ob die Magenschleimhaut von neuem davon befallen wurde, oder ob im Magen-Darmtractus irgendwo ein Carcinom aufgetreten ist, das noch keine örtlichen Erscheinungen macht, können wir nicht entscheiden. An Hand des ganzen bisherigen Verlaufes erscheint uns aber das Fortbestehen einer Polyposis intestinalis als wahrscheinlich. Wir werden den Fall auch weiterhin nicht aus den Augen lassen.

Da, wie schon früher hervorgehoben wurde, polypöse Gebilde des Magens selten Erscheinungen machen, so ist es selbstverständlich auch recht schwierig, frühzeitig ihr Vorhandensein festzustellen, und doch ist ihre möglichst frühzeitige Feststellung von größter Wichtigkeit für den weiteren Verlauf der Erkrankung. Sind die Tumoren schon ausgedehnt krebsig entartet oder betrifft ihre Ausbreitung den ganzen Magen-Darmtractus, dann sind auch die Heilungsaussichten für den Patienten bedeutend schlechtere.

Wie die Fälle von Wegele und Chosrojew, sowie der unsrige zeigen, sind wir gelegentlich bei Sondenuntersuchungen des Magens imstande, Bröckel von derartigen Geschwülsten abzureißen und im Mageninhalt aufzufinden; freilich spielt hier der glückliche Zufall eine große Rolle. Es sollte jedoch nie versäumt werden, bei Magenuntersuchungen mit der Sonde regelmäßig die herausgezogene Magensonde, sowie auch den Mageninhalt auf möglicherweise vorhandene Gewebspartikel zu untersuchen. Beim Mageninhalt ist diese Untersuchung allerdings unsicher und zeitraubend, wenn es sich um Speisereste handelt; einfacher gestaltet sich die Durchsuchung von Spülflüssigkeit. Werden derartige Gewebsfetzen gefunden, so müssen wir immer an die Möglichkeit einer vorhandenen Polyposis ventriculi denken.

Bei unserem Fall hat das Röntgenbild dann die exaktere Diagnosenstellung noch erleichtert; es orientierte uns genau über den Sitz und die Form der Geschwulst. Bei solitär auftretenden, gestielten Tumoren kann demnach die Röntgenuntersuchung unter Umständen zur genaueren Diagnosenstellung wertvolle Dienste leisten, wie es auch Ledderhose's Fall zeigt; ob sie uns aber auch über das Vorhandensein einer ausgedehnten, flächenhaften Polyposis deutlichen Aufschluß zu erteilen imstande ist, wissen wir noch nicht.

Andere diagnostische Hilfsmittel zur Feststellung einer Polyposis ventriculi besitzen wir zurzeit nicht; die von seiten der Patienten geäußerten Beschwerden, sowie der Chemismus des Magens ergeben keine verwertbaren Anhaltspunkte.

Unmittelbar nach Abschluß der vorliegenden Arbeit wurde mir vom Direktor des pathologisch-anatomischen Institutes, Herrn Prof. Hedinger,

noch ein Präparat von polypösen Gebilden des Magens zur Verfügung gestellt.

Das Präparat ist in Gelatine eingebettet und wird als Demonstrationsobjekt in der Sammlung des pathologisch-anatomischen Institutes aufbewahrt. Wir ließen auf unserer Klinik eine photographische Aufnahme davon anfertigen; Beschreibung und mikroskopischer Untersuchungsbericht sind in wörtlicher Wiedergabe dem Sektionsprotokoll 1913 Nr. 570 entnommen (Fig. 6).

Das makroskopische Aussehen dieser Tumoren zeigt mit dem bei unserem Falle beschriebenen Präparat auffallende Aehnlichkeit; die beiden der Magenschleimhaut aufsitzenden Gebilde sind zusammengesetzt aus vielen größeren und kleineren Zotten, traubig an einem Stiel angeordnet und hängen an diesem Stiel in das Mageninnere hinein.

Fig. 6.

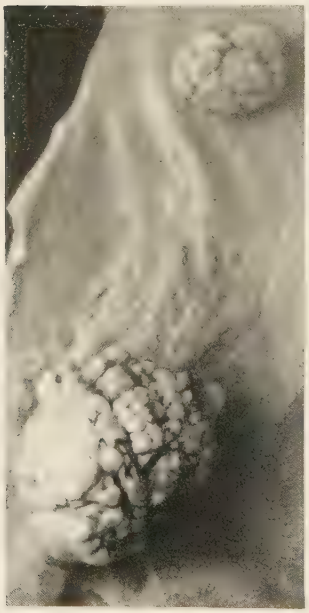

Das Präparat wurde gewonnen bei der Autopsie eines 55 j. Mannes; im Sektionsprotokoll finden sich darüber folgende diesbezügliche Angaben: „Magen mit wenig schleimigem Inhalt. An der Hinterwand, in der Nähe der großen Kurvatur, ein 5 : 4 : 3 cm messender, an einem dünnen Stiel aufsitzender, papillärer Tumor; die einzelnen Papillen teils von grau-rötlicher, teils von gelblich trüber Farbe; in der Größe zwischen 2—5—6 mm variierend. Etwas mehr pyloruswärts, ebenfalls an der Hinterwand, ein zweiter 3 : 1½ : 2 cm messender Tumor von genau dem gleichen Bau. Schleimhaut dazwischen etwas blaß. Pylorus o. B.“ Im übrigen Darmtractus waren keinerlei polypöse Wucherungen zu finden; es handelt sich also in diesem Falle um eine allein auf die Magenschleimhaut lokalisierte Polypenbildung.

Die mikroskopische Untersuchung dieser anscheinend gutartig aussehenden Tumoren ergab: „Typischer papillärer Zylinderzellenkrebs mit reichlichen unregelmäßig drüsenschlauchartigen Bildungen; dazwischen stellenweise starke Lymphocyteninfiltration und glatte Muskulatur.“

Im Vergleich zu dem bei uns beobachteten Falle stellen diese Tumoren ein vorgerückteres Stadium der krebsigen Umwandlung dar; sie zeigen äußerlich noch das Aussehen vollständig gutartiger Polypen, wurden aber schon bei der Autopsie als maligne Neubildungen erkannt, da sich bereits Krebsmetastasen im Schädeldach vorfanden.

Der Pat., von dem das vorliegende Präparat stammt, war vom 19. VI. bis 13. X. 13 in Behandlung der medizinischen Klinik des Bürgerspitals (Prof. Stähelin). Das klinische Bild der Erkrankung und ihr Verlauf waren laut der mir gütigst zur Disposition gestellten Krankengeschichte kurz folgende:

Seit Sommer 1912 litt der 55 j., bis dahin gesunde Mann an Beschwerden unbestimmter Natur im Abdomen, bestehend in Schmerzen und öfters auftretendem Gefühl von Leere in der Magengegend. Im Herbst 1912 sei eine Appendektomie vorgenommen worden, worauf Besserung eintrat; seit Frühjahr 1913 zeigten sich die nämlichen Beschwerden wieder. Auf die medizinische Klinik kam der Pat., weil Atemnot und Urinbeschwerden ihn plagten.

Bei der Untersuchung des Abdomens ließ sich kein nach einer bestimmten Richtung hin verwertbarer Befund erheben; das Abdomen war etwas aufgetrieben und druckempfindlich in der Magengrube und über den median gelegenen Partien der Leber. Sonst waren die Bauchdecken weich, leicht eindrückbar, keine besondere Resistenz zu fühlen.

Außer den Atembeschwerden infolge Lungenemphysem klagte der Pat. im weiteren Verlaufe häufig und immer wieder über Schluckbeschwerden; er hatte stets das Gefühl, daß die Passage der Speisen durch den Oesophagus verlangsamt sei. Röntgenaufnahmen des Oesophagus und Magens, mit Bariumbreigemenge gefüllt, zeigten tatsächlich ein sehr langsames Passieren des Breies durch den unteren Oesophagusabschnitt; der Brei blieb oberhalb der Cardia liegen und trat nur durch einen ganz dünnen Kanal in den Magen. Im Magen selbst ließen die Bilder nichts Abnormes erkennen. Prüfungen des Chemismus des Magens ergaben stets Salzsäuredefizit und ganz geringe Werte der Gesamtacidität. 1 mal wurden im Mageninhalt auch blutige Fetzen gefunden, deren mikroskopische Untersuchung aber keine Tumorzellen erkennen ließ.

Fig. 7.

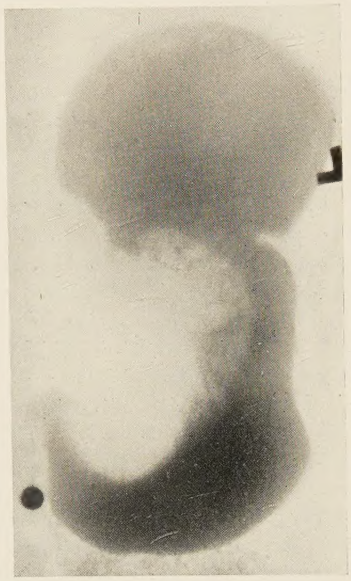

Im Verlaufe des Spitalaufenthaltes traten immer häufiger Schmerzempfindungen unbestimmter Art auf, bald in der Magengegend, bald in der Lebergegend, bald über das ganze Abdomen diffus verteilt; irgend eine fühlbare Resistenz in der Magengegend konnte nie festgestellt werden. Zugleich nahm eine beträchtliche Anämie überhand; der zuletzt bestimmte Hämoglobingehalt des Blutes betrug 27%. Zunehmende Entkräftung, Exitus 13. X. 13.

Das Bild der Erkrankung dieses Falles zeigt im Vergleich mit den unsrigen in manchen Punkten gewisse Aehnlichkeiten, die aber zu einer sicheren Diagnosenstellung auf Polyposis ventriculi nicht verwertbar sind, da sie ja nichts Spezifisches darstellen.

So fallen einmal die geringen Aciditätswerte des Magensaftes auf, die in beiden Fällen immer wieder festgestellt wurden; ferner das Vorhandensein einer hochgradigen Anämie. Die Beschwerden dieses zweiten Falles weisen eine Eigentümlichkeit auf, welche bei unserm Patienten nie vorhanden war, nämlich ein deutlicher auch im Röntgenbild gut sichtbarer Cardiospasmus, der die Passage der Speisen im Oesophagus beträchtlich erschwerte. Es wäre denkbar, daß dieser Cardiospasmus ausgelöst wurde durch das Vorhandensein der beiden polypösen Wucherungen, denn außer diesen beiden Tumoren zeigte der Magen und auch der Oesophagus keine Veränderungen.

Bei der Untersuchung blutiger Fetzen im Mageninhalt war man in diesem Falle nicht so glücklich, durch Nachweisen von Tumorgewebe eine diesbezügliche Diagnose stellen zu können; ebenso war die Röntgenuntersuchung des Magens, die bei unserm Falle so wertvolle Dienste leistete, diesmal ohne Erfolg.

Nachtrag.

Im Augenblick der Drucklegung gelange ich noch in Besitz eines von einer hochgradig anämischen Pat. stammenden Operationspräparates eines Magencarcinoms, in welchem sich neben einem faustgroß in den Magen ragenden Carcinom von glatter Oberfläche ein unabhängig davon in der Magenwand sitzendes, grobzottiges, polypöses Gebilde findet, dessen Stamm an umschriebener Stelle die ganze Magenwand durchsetzt. Erst seit 3 Monaten hatten sich Beschwerden eingestellt, bestehend in Druckgefühl in der Magengegend, zunehmender Anämie und allgemeiner Schwäche, ohne daß wesentliche Funktionsstörungen des Magens vorlagen. Schon palpatorisch konnten wir durch die Bauchdecken hindurch den Tumor feststellen, das Röntgenbild (Fig. 7 S. 23) zeigte mit selten schöner Deutlichkeit seinen Sitz und Ausdehnung in Form einer großen Aussparung an der kleinen Kurvatur.

Die mikroskopische Untersuchung des Präparates, ausgeführt vom pathologisch anatomischen Institut Basel ergab ein Carcinoma cylindrocellullare ventriculi, partim papillomatosum.

Literatur.

1) Bardenheuer, Arch. f. klin. Chir. Bd. 41. 1891. — 2) Borrmann, Das Wachstum und die Verbreitungswege des Magencarcinoms. Jena 1901. — 3) Brissand, Du polyadénome gastrique. Arch. gén. de méd. 1885. — 4) G. O. Chosrojew, Praktitscheski Wratsch. 1912. Nr. 49 u. 50. Ref. Zbl. f. Chir. 1913. Nr. 10. — 5) Doering, Arch. f. klin. Chir. Bd. 83. 1907. — 6) Fibiger, Ztschr. f. Krebsforschung 1913. Bd. 13. H. 2. — 7) Funkenstein, Ztschr. f. klin. Med. Bd. 55. 1904. — 8) Gander, Du cancer précoce de l'estomac. Diss. Bern. 1904. — 9) Hansemann, Virchow's Arch. Bd. 184. 1897. — 10) Ders., Berl. klin. W. 1905. Nr. 12 und 13. — 11) Hauser, Das Zylinderepithelcarcinom des Magens und Dickdarms. Jena 1890. — 12) Ders., D. Arch. f. klin. Med. Bd. 55. 1895. — 13) Kaufmann, Lehrbuch der spez. pathol. Anatomie. S. 424 ff. 1909. — 14) Ledderhose, D. m. W. 1913. Nr. 48. — 15) Lubarsch, Virchow's Arch. 1888. Bd. III. — 16) Matsuoka, Zur pathol. Anatomie des Carcinoma papillosum ventriculi. Bruns' Beitr. Bd. 46. 1905. — 17) Menétrier, Des polyadénomes gastriques et leur rapport avec le cancer de l'estomac. (Arch. de physiol. 1888.) — 18) Meyer, Ueber multiple Polypenbildung im Darm und deren Beziehung zur Krebsentwicklung. Diss. Gießen 1890. — 19) Napp, Ueber die Bildung polypöser Adenome und Carcinome in der atrophischen Magenschleimhaut. Diss. Freiburg 1900. — 20) Oseki, D. Ztschr. f. Chir. Bd. 118. 1912. — 21) Petrow, Ein Fall von multiplen Polypen im Magen und Darm mit Uebergang in Carcinom. Ref. im Zbl. f. Chir. 1896. — 22) Port, D. Ztschr. f. Chir. Bd. 42. 1896. — 23) de Quervain, De l'origine des néoplasmes malins. Sem. méd. 1903. Nr. 39. — 24) Ders., Ueber die Stellung der Geschwülste unter den Naturerscheinungen. Vogel, Leipzig 1913. — 25) Ribbert, Ergänzung zur Geschwulstlehre. Bonn 1906. — 26) Ders., Zweite Ergänzung zur Geschwulstlehre. Bonn 1907. — 27) Ders., Das Carcinom des Menschen. Bonn 1911. — 28) Schwab, Bruns' Beitr. Bd. 18. 1897. — 29) Sklifosowsky, Virchow's Arch. Bd. 153. — 30) Thorbecke, D. Zeitschr. f. Chir. Bd. 126. H. 5—6. 1914. — 31) Tyovity, Bruns' Beitr. Bd. 84. H. 2. — 32) Versé, Ueber die Entstehung, den Bau und das Wachstum der Polypen, Adenome und Carcinome des Magendarmkanals. Leipzig 1908. — 33) Wechselmann, Bruns' Beitr. Bd. 70. 1910. — 34) Wegele, Ueber Polyposis ventriculi. Mitt. Grenzgeb. Bd. 19. 1909. — 35) Wolff, Die Lehre von der Krebskrankheit. Jena 1911. — 36) Zahlmann, zitiert nach Doering, Arch. f. klin. Chir. Bd. 83. 1907.